

LESIONE DEL LEGAMENTO CROCIATO ANTERIORE: TECNICHE CHIRURGICHE E POSSIBILITÀ DI TRATTAMENTO CONSERVATIVO

Arturo Comba, Niccolò Marelli

Ricevuto: 29 aprile 2025,
revisionato: 28 giugno 2025,
accettato: 28 giugno 2025

© The Author(s) 2025

Open Access This article is licensed under a Creative Commons Attribution–NonCommercial–NoDerivatives License.

ISSN print: 1421-1009
ISSN online: 3042-6138

DOI: 10.63648/yxhya965

Introduzione

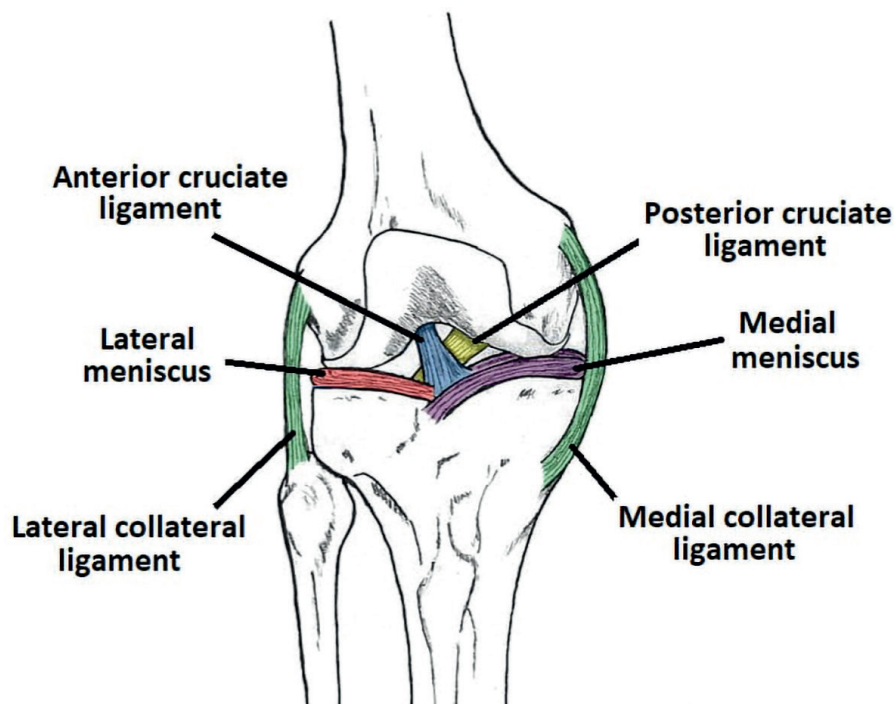
Cos'è la lesione del legamento crociato anteriore?

Oggi la rottura del Legamento Crociato Anteriore (LCA) rappresenta la lesione legamentosa più frequente del ginocchio di uno sportivo [1].

L'articolazione del ginocchio permette movimenti simultanei di rotazione e traslazione grazie ai suoi quattro legamenti primari, ma anche grazie a numerosi muscoli, tendini e legamenti secondari. Questi garantiscono inoltre la stabilità dell'articolazione.

Vi sono due legamenti ai lati del ginocchio, il Legamento Collaterale Mediale (LCM) e il Legamento Collaterale Laterale (LCL), e due legamenti che si incrociano al centro dell'articolazione, il Legamento Crociato Anteriore (LCA) ed il Legamento Crociato Posteriore (LCP).

Il LCA unisce la regione antero-superiore della tibia alla regione postero-inferiore del femore ed impedisce



alla tibia di scivolare in avanti rispetto al femore.

Più del 75% di tutte le rotture del LCA avvengono in situazioni di "non contatto" (cioè senza contatto traumatico diretto). Si tratta di traumi distorsivi che causano rotazioni forzate o un'eccessiva estensione del ginocchio e che determinano la rottura totale o parziale del LCA [2].

Questa lesione è tipica delle attività sportive definite "Stop-and-Go" (come il tennis). Si può inoltre verificare durante alcune attività sportive di squadra (come il calcio) o durante lo sci. Tutte queste attività, infatti, sollecitano molto l'articolazione del ginocchio e la mettono a rischio per traumi distorsivi.

La rottura del LCA si manifesta generalmente con un rumore sordo (che ricorda lo schiocco di un elastico). Successivamente si riscontrano i principali segni e sintomi clinici di un trauma acuto: dolore e gonfiore legati al versamento articolare, associati a difficoltà a muovere l'articolazione. Questi sintomi solitamente si risolvono

no nel giro di due settimane circa, grazie al riposo funzionale, sedute di crioterapia, assunzione di farmaci antiinfiammatori, eventuale applicazione di un tutore a scopo antalgico.

Come si diagnostica?

La diagnosi clinica si basa su alcuni test specifici, che consentono di mettere in evidenza la lassità legamentosa del ginocchio [3-4].

I test più comuni sono:

- Test di Lachman. È il test più valido, con una sensibilità dell'85% e specificità del 95% (soprattutto in caso di lesione acuta).
- Jerk test e Pivot shift. Utili per valutare la stabilità rotatoria del ginocchio.
- Test del cassetto anteriore. È meno specifico del test di Lachman ed è più evidente quando la lesione è cronica.

Per completare la diagnostica, a questi test si aggiungono gli esami strumentali, che includono:

- Radiografie convenzionali. Servono

no per valutare eventuali lesioni ossee associate (come la frattura di Segond), artrosi preesistente, etc.

- Risonanza magnetica nucleare. Utile per valutare la presenza di lesioni legamentose, lesioni meniscali associate e danni della cartilagine.

Obiettivo dello studio

Nel trattare una rottura del LCA, ci rendiamo rapidamente conto di dover affrontare molte controversie nella presa in carico del paziente e nella scelta del trattamento ideale, viste le molteplici opzioni che possono essere prese in considerazione.

L'obiettivo di questo studio è dunque quello di eseguire una review narrativa della letteratura per analizzare le diverse possibilità di trattamento di questa comune patologia.

Materiali e metodi

Per la stesura di questo articolo, è stata eseguita una review narrativa della letteratura recente. In particolare, sono stati analizzati gli articoli pubblicati su Pubmed negli ultimi 25 anni.

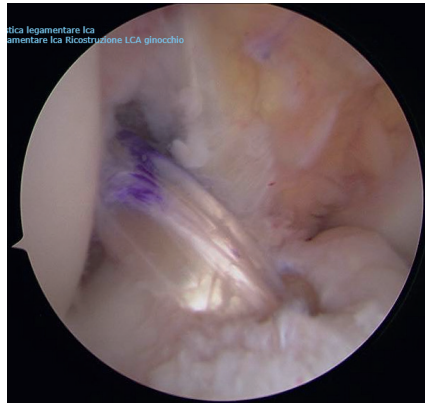
Risultati

Allo stato attuale i trattamenti possibili sono due: il trattamento chirurgico o il trattamento conservativo.

Trattamento chirurgico

Il trattamento chirurgico convenzionale, spesso definito di "ricostruzione", consiste piuttosto in un intervento di sostituzione del LCA lesionato. Questo avviene attraverso il prelievo di un tendine autologo dal paziente (tendine rotuleo, tendine dei muscoli semitendinoso e gracile o tendine quadricipitale), che viene trapiantato al posto del legamento crociato anteriore. Più raramente si utilizza un tendine trapiantato da donatore.

In alternativa all'intervento di ricostruzione, può essere eseguito un in-



tervento chirurgico di "reinserzione". Questo avviene attraverso l'utilizzo di fili in polietilene ed un sistema di ancoraggio, che permettano una "guarigione" del legamento senza necessità di un trapianto tendineo, preservando cioè il legamento crociato anteriore del paziente stesso.

Il LCA però purtroppo, rispetto ad altri legamenti extra-articolari, ha una capacità di guarigione molto limitata. La sede intra-articolare infatti sembra determinare un ruolo chiave nella difficoltà di rigenerazione. Una lesione della capsula sinoviale, inoltre, non consente la formazione di un ematoma locale, cruciale per la risposta infiammatoria e per la stimolazione della guarigione primaria del legamento. Anche la complessa conformazione tridimensionale del LCA concorre a rendere molto complicata la rigenerazione di questo legamento.

Negli ultimi anni si sta sperimentando l'utilizzo di cellule mesenchimali, scaffold biologici e stimolazioni meccaniche per favorire questo processo di rigenerazione del LCA. Si tratta sicuramente di un'interessante opzione per il futuro della medicina rigenerativa, che allo stato attuale però non porta ancora a risultati paragonabili alla chirurgia tradizionale [5-6].

Un'altra possibilità è infine quella di eseguire tecniche ricostruttive definite di "augmentation" (accrescimento/rafforzamento), in caso per esempio di

lesioni parziali del LCA, in cui un solo fascio del legamento è danneggiato. Si tratta di tecniche scientificamente validate, con un'ottima percentuale di successo, anche se i risultati sono molto variabili in base agli studi presi in considerazione. Nel successo di questa tecnica gioca un ruolo fondamentale la corretta indicazione chirurgica [7].

Il numero di lesioni parziali del LCA è superiore a quello che si può immaginare: a seconda degli studi, la percentuale si aggira intorno al 20-35% [7].

Questa tecnica ha 4 vantaggi principali rispetto alla ricostruzione del legamento in toto [8-9]:

- 1 Preservare la parte di legamento intatta. Questo contribuisce a dare maggior forza al legamento e protegge il graft nella fase di guarigione.
- 2 Garantire una buona vascolarizzazione del graft, che favorisce il processo di guarigione.
- 3 Mantenimento dell'innervazione propriocettiva. Questo aspetto ha dimostrato di migliorare l'outcome, soprattutto nei pazienti sportivi.
- 4 Ottimizzazione del posizionamento del graft. La porzione di legamento rimanente funge infatti da guida per il graft.

Negli ultimi anni, inoltre, viene spesso associato un intervento di tenodesi laterale extrarticolare per proteggere il legamento crociato anteriore appena ricostruito (ad esempio con la tecnica Lemaire modificata). Questo gesto chirurgico si dimostra particolarmente efficace nei casi di instabilità rotatoria del ginocchio e negli sport in cui il ginocchio degli atleti è sottoposto a numerosi movimenti di torsione (o pivoting) [10].

Timing dell'intervento

La ricostruzione del LCA dovrebbe essere eseguita nel momento in cui la mobilità del ginocchio è completamen-

te ristabilita e la reazione sinoviale infiammatoria diminuita. Non vi è infatti nessun vantaggio né radiologico né clinico in una ricostruzione precoce [11]. Dal punto di vista del paziente, altre motivazioni non mediche possono giocare un ruolo importante.

Sportivi professionisti, ad esempio, possono avere esigenze ed aspettative diverse, richiedendo tempi di guarigione più brevi possibili. Si può in questi casi valutare un intervento immediato senza rispettare i parametri di timing sopra menzionati, sapendo di non essere nelle condizioni ottimali per eseguire una ricostruzione del LCA.

Nei bambini è preferibile attendere di eseguire l'intervento fino a quando le cartilagini di accrescimento siano chiuse, per minimizzare il rischio di una lesione iatrogena di tali strutture.

Trattamento conservativo

I pazienti possono essere trattati conservativamente, qualora la muscolatura garantisca una stabilità sufficiente del ginocchio. È tuttavia fondamentale un buon programma riabilitativo e adattato alle esigenze del paziente.

L'allenamento sull'equilibrio e sulla propriocezione ha dimostrato un effetto positivo sulla forza muscolare, sulla funzionalità articolare e sul ritorno alle attività quotidiane [12-13].

È inoltre importante che l'allenamento avvenga sotto la guida di un fisioterapista per un recupero della forza e della funzionalità articolare [14].

Non vi è nessuna indicazione assoluta a utilizzare un tutore nel trattamento standard della rottura del LCA. Questo può essere preso in considerazione in pazienti con un'evidente instabilità del ginocchio, che però non sono eleggibili o non vogliono sottoporsi a un intervento chirurgico.

Uno studio prospettico pubblicato nel 2009 sul trattamento conservativo delle lesioni del LCA ha mostrato che il livello di attività e la funzionalità soggettiva del ginocchio dopo 10 anni dalla lesione erano accettabili dopo intensa

riabilitazione funzionale e modificazioni nello stile di vita dei pazienti [15].

Nel 2024 sono state pubblicate due Systematic Review, che hanno confrontato i risultati di numerosi studi in cui i pazienti venivano sottoposti a trattamento chirurgico o conservativo di lesioni isolate di LCA. È emerso che i risultati in termini di outcome funzionali (PROMs) erano sovrapponibili tra i due gruppi. Invece, in termini di stabilità del ginocchio e del tasso di operazioni meniscali secondarie, il gruppo sottoposto a trattamento chirurgico presentava risultati migliori [16-17].

Fattori di rischio nel trattamento delle lesioni del legamento crociato anteriore

Un lungo periodo di tempo tra la rottura del LCA e la sua ricostruzione può aumentare il rischio di danno meniscale o cartilagineo cronico [18].

Un deficit di estensione del ginocchio prima dell'intervento chirurgico può avere un effetto negativo sulla buona riuscita di un intervento di ricostruzione del LCA [19].

Un importante deficit di forza della muscolatura ischio-cruale e del muscolo quadricipite (comparato con il controlaterale sano) può avere anch'esso un effetto negativo in caso di intervento chirurgico [20].

Un danno meniscale o cartilagineo associato alla lesione del LCA può portare al fallimento del trattamento conservativo. In questi casi è dunque raccomandabile procedere alla ricostruzione del LCA, che avrebbe un effetto protettivo sui menischi suturati [21].

Non c'è sufficiente evidenza scientifica che dimostri l'effetto protettivo della ricostruzione del legamento crociato anteriore contro la gonartrosi [22].

È importante chiarire che, dal punto di vista del paziente, la definizione di "scarso risultato" può differire significativamente dalla definizione medica. Il trattamento conservativo è generalmente più difficile da accettare da parte di sportivi di alto livello, soprattutto in

termini di tempo per il rientro allo sport. Dopo l'intervento chirurgico il paziente deve essere informato sul fatto che la pratica di sport ad alto rischio traumatico o di lavori che provochino grandi sollecitazioni a carico del ginocchio aumentano il rischio di danno cartilagineo, meniscale e del crociato ricostruito. Questo può portare ad una ri-rottura del LCA, con conseguente necessità di un secondo intervento chirurgico.

Discussione

Quel che emerge dalla letteratura è che negli adulti, la scelta tra il trattamento chirurgico e quello conservativo non dovrebbe basarsi sull'età come fattore determinante. Infatti, è il livello di attività del paziente il fattore predittivo più importante per una ricostruzione del LCA.

Nel trattamento delle lesioni del LCA c'è spazio per l'indicazione al trattamento conservativo, associato ad un intenso programma di riabilitazione neuromuscolare. La riabilitazione neuromuscolare è comunque necessaria anche prima di un intervento di ricostruzione, per condizionare al meglio il paziente prima dell'operazione chirurgica.

La presenza di lesioni associate alla rottura del LCA (in particolare lesioni meniscali) costituisce un fattore indipendente predisponente al trattamento chirurgico.

Non va dimenticato inoltre che tentare un trattamento conservativo in pazienti senza elevate esigenze è sempre possibile; non vi sono controindicazioni, infatti, alla ricostruzione del LCA a distanza di mesi o anni se il trattamento conservativo non dovesse soddisfare le aspettative del paziente.

Conclusioni

La valutazione del tipo di trattamento (chirurgico o conservativo) deve dunque essere fatta principalmente in base alle esigenze del paziente. Un paziente molto attivo, con sensazione di instabilità nelle attività quotidiane o in

quelle sportive è sicuramente un buon candidato l'intervento chirurgico. Negli altri casi c'è margine per un primo approccio conservativo.

ANTERIOR CRUCIATE LIGAMENT INJURY: SURGICAL TECHNIQUES AND POSSIBLE CONSERVATIVE TREATMENT

Abstract

Anterior cruciate ligament (ACL) injury is the most common ligament injury of the knee joint, frequently affecting both professional and amateur athletes. Surgical options—such as ligament reconstruction, reinsertion, or augmentation—are widely adopted; however, conservative management remains a valid alternative in selected cases.

This narrative review aims to synthesize the most recent evidence on ACL injury treatment strategies, highlighting the factors that guide clinical decision-making. Recent literature increasingly emphasizes that patient age alone should no longer be the primary determinant of treatment choice. Instead, the individual's activity level and functional demands play a more significant role in selecting the most appropriate therapeutic approach.

Moreover, targeted rehabilitation programs that include muscle strengthening and proprioceptive exercises have shown to improve outcomes across both surgical and non-surgical pathways. These interventions contribute to joint stability, functional recovery, and overall patient satisfaction. Importantly, the presence of associated meniscal injuries often shifts the balance in favor of surgical intervention due to the increased risk of long-term joint degeneration. Further research is needed to refine patient selection criteria and optimize individualized treatment protocols.

Keywords: ACL, reconstruction, conservative treatment, clinical outcomes

Bibliografia

1. Kaeding C, Léger-St-Jean B, Magnussen R. Epidemiology and Diagnosis of Anterior Cruciate Ligament Injuries. *Clin Sports Med*, 2017;36(1): 1-8.
2. Dornick C, Raschke M, Herbolt M. Biomechanics of the anterior cruciate ligament: Physiology, rupture and reconstruction techniques. *World J Orthop*. 2016;7(2):82-93
3. Solomon DH, Simel DL, Bates DW, Katz JN, Schaffer JL. The rational clinical examination. Does this patient have a torn meniscus or ligament of the knee? Value of the physical examination. *JAMA* 2001;286(13):1610-1620
4. Scholten RJP, Opstelten W, Van der Plas CG, Bijl D, Deville WLJM, Bouter LM. Accuracy of physical diagnostic tests for assessing ruptures of the anterior cruciate ligament: a meta-analysis. *J Fam Pract*. 2003; 52:689-694.
5. Seitz H, Pichl W, Matzi V, Nau T. Biomechanical evaluation of augmented and nonaugmented primary repair of the anterior cruciate ligament: an in vivo animal study. *Int Orthop*. 2013; 37:2305-2311.
6. Chen Z, Jin M, He H. Mesenchymal stem cells and macrophages and their interactions in tendon-bone healing. *J Orthop Translat* 2023;39:63-73
7. Noyes FR, Barber SD. The effect of a ligament-augmentation device on allograft reconstructions for chronic ruptures of the anterior cruciate ligament. *J Bone Joint Surg Am* 1992;74(7):960-973
8. Adachi N, Ochi M, Uchio Y, Sumen Y. Anterior cruciate ligament augmentation under arthroscopy. A minimum 2-year follow-up in 40 patients. *Arch Orthop Trauma Surg*. 2000; 120(3-4):128-133
9. Borbon CA, Mouzopoulos G, Siebold R. Why perform an ACL augmentation? *Knee Surg Sports Traumatol Arthrosc* 2012;20(2):245-251.
10. Jesani S, Getgood A. Modified Lemaire Lateral Extra-Articular Tenodesis Augmentation of Anterior Cruciate Ligament Reconstruction. *JBSJ Essent Surg Tech* 2019;9(4): e41.1-7.
11. Harris K, Driban J, Sitler MR, Cattano NM, Hootman JM. Five-Year Clinical Outcomes of a Randomized Trial of Anterior Cruciate Ligament Treatment Strategies: An Evidence-Based Practice Paper. *J Athl Train*. 2015; 50(1): 110-112.
12. Fitzgerald GK, Axe MJ, Snyder-Mackler L. A decision-making scheme for returning patients to high-level activity with nonoperative treatment after anterior cruciate ligament rupture. *Knee Surgery, Sports Traumatology, Arthroscopy* March 2000; 8(2):76-82
13. Cooper RL, Taylor NF, Feller JA. A Randomised Controlled Trial of Proprioceptive and Balance Training after Surgical Reconstruction of the Anterior Cruciate Ligament. *Res Sports Med* 2005; 13(3):217-30.
14. Akbari A, Mohsen Mir FG, Hosseinifar M. The Effects of Balance Training on Static and Dynamic Postural Stability Indices After Acute ACL Reconstruction. *Glob J Health Sci*. 2016; 8(4): 68-81.
15. Meuffels DE, Favejee MM, Vissers MM, Heijboer MP, Reijman M, Verhaar JAN. Ten-year follow-up study comparing conservative versus operative treatment of anterior cruciate ligament ruptures. A matched-pair analysis of high-level athletes. *Br J Sports Med* 2009; 43(5):347-351
16. Jia Z, Greven J, Hildebrand F, Kobbe P, Eschweiler J. Conservative treatment versus surgical reconstruction for ACL rupture: A systemic review. *J Orthop*. 2024;57:8-16
17. Papaleontiou A, Poupard AM, Mahajan UD, Tsantani P. Conservative vs Surgical Treatment of Anterior Cruciate Ligament Rupture: A Systematic Review. *Cureus* 2024;16(3)
18. Gregory T, Landreau P. Meniscus and cartilaginous lesions. Influence of the delay between ACL injury and ligament reconstruction in 40-year-old patients. *Rev Chir Orthop Reparatrice Appar Mot*. 2008;94(6):566-572
19. Mauro CS, Irrgang JJ, Williams BA, Harner CD. Loss of Extension Following Anterior Cruciate Ligament Reconstruction: Analysis of Incidence and Etiology Using IKDC Criteria. *Arthroscopy* 2008;24(2):146-153
20. Carter HM, Littlewood C, Webster KE, Smith BE. The effectiveness of preoperative rehabilitation programmes on postoperative outcomes following anterior cruciate ligament (ACL) reconstruction: a systematic review. *BMC Musculoskelet Disord*, 2020;21(1):647
21. Korpershoek JV, de Windt TS, Vonk LA, Krych AJ, Saris DBF. Does Anterior Cruciate Ligament Reconstruction Protect the Meniscus and Its Repair? A Systematic Review. *Orthop J Sports Med*. 2020 Jul 28;8(7)
22. Simon D, Mascarenhas R, Saltzman BM, Rollins M, Bach BR Jr, MacDonald P. The Relationship between Anterior Cruciate Ligament Injury and Osteoarthritis of the Knee. *Adv Orthop*. 2015;928301.

A cura dell'Istituto di medicina di famiglia USI



Affiliazioni

Dr. med. Arturo Comba
Servizio di Ortopedia e Traumatologia EOC
6500 Bellinzona (Svizzera)

Dr. med. Niccolò Marelli
Servizio di Ortopedia e Traumatologia EOC
6500 Bellinzona (Svizzera)

Autore corrispondente: Arturo Comba,
e-mail: arturo.comba@eoc.ch

Dichiarazioni

- Ruolo degli autori nella preparazione del manoscritto: concettualizzazione; preparazione del manoscritto; figure e versione finale: AC, NM.
- Conflitti di interesse: nessuno.
- Fondi e sponsor: nessuno.
- Etica: non necessaria per un articolo di questo tipo.
- Accesso ai dati grezzi: nessun dato grezzo disponibile per questo articolo.